THESIS MUNICH 1966

# DIE VERKÜRZUNGSOSTEOTOMIE AN DEN UNTEREN EXTREMITÄTEN

Wolfgang Gernet

LANE MEDICAL LIBRARY
STANFORD UNIVERSITY
300 PASTEUR DRIVE
PALO ALTO, CALIF.

Digitized by the Internet Archive
in 2026

https://archive.org/details/IA40154016_0175

AUS DER ORTHOPÄDISCHEN KLINIK DER UNIVERSITÄT MÜNCHEN

Direktor: Professor Dr. M. Lange

---

# DIE VERKÜRZUNGSOSTEOTOMIE AN DEN UNTEREN EXTREMITÄTEN

Inaugural-Dissertation
zur Erlangung der Doktorwürde in der gesamten Medizin
verfaßt und
einer Hohen Medizinischen Fakultät
der Ludwig-Maximilians-Universität zu München

vorgelegt von
Wolfgang Gernet
aus München

München 1966

sertations-Druckerei Ch. Schön, München 23, Belgradstr. 11, Tel. 361402

Mit Genehmigung der Medizinischen Fakultät
der Universität München

Berichterstatter: Prof. Dr. M. Lange
Mitberichterstatter: Privatdozent Dr. K. Viernstein
Dekan: Prof. Dr. M. Kiese
Tag der mündlichen Prüfung: 20.12.1966

Meinen Eltern

in Dankbarkeit gewidmet

INHALTSVERZEICHNIS

A) EINLEITUNG

B) I Theoretischer Teil

1. Ursachen der Beinverkürzungen
2. Operationsmethoden zur Beseitigung größerer Beinlängenunterschiede vor der Marknagelung

a- Verlängerungsosteotomie
b- Verkürzungsosteotomie
c- Epiphysiodese
d- Diskussion

3. Die Methode der Verkürzungsosteotomie mit Hilfe der Marknagelung nach KÜNTSCHER

a- Bedingungen
b- Operationstechnik
c- Diskussion

4. Nachbehandlung

B) II Statistischer Teil

1. Anamnesen
2. Bildmaterial

C) ERGEBNISSE und DISKUSSION

D) ZUSAMMENFASSUNG

E) LITERATURVERZEICHNIS

## A) EINLEITUNG

"Während für die Funktion der oberen Gliedmaßen eine Asymmetrie der äußeren Umfänge von keiner oder jedenfalls von untergeordneter Bedeutung ist, wirken sich infolge der Hauptaufgabe des Beines, als Stütze zu dienen, schon geringe Verschiedenheiten der Beinlängen in einer Behinderung der Funktion aus. Gleichmäßiger Gang und Stand setzen gleiche Beinlängen voraus. Geringe Verkürzungen bis 3 cm können noch durch Beckensenkung ausgeglichen werden, und nach einiger Zeit der Gewöhnung weist allein die während des Gehens und Stehens auftretende und ausgleichende Verbiegung der Wirbelsäule auf die Verkürzung hin. Ist die Verkürzung erheblich, so wird eine Unterlage unter die Fußsohle zum Ausgleich notwendig" (v. Lanz - W. Wachsmuth).

Schuhe und Apparate bleiben aber immer nur Ersatzmittel. Durch solche Hilfsvorrichtungen, die entsprechend den Verhältnissen der Tragkraft und Schwere des Materials gearbeitet von der an sich schon stark geschädigten Extremität getragen werden müssen, treten besonders bei jüngeren Patienten oft seelische Komplexe auf. Zu berücksichtigen ist auch die möglicherweise auftretende Behinderung im späteren Berufsleben, in der Sportausübung, wie auch die Verringerung der Heiratsaussichten für Mädchen. Das Ziel einer orthopädischen Therapie ist deshalb der Ausgleich der Beinlängendifferenz, die Begradigung, Stabilisierung der Statik und die Erhaltung und Wiederherstellung der Beweglichkeit. Dieses Ziel kann erreicht werden durch die seit einigen Jahren durchgeführte Verkürzungsosteotomie mit Hilfe der Küntscher-Nagelung. Diese Operation, die einen großen Eingriff und eine nicht minder große Belastung für den Patienten darstellt, beabsichtigt aber niemals nur

einen kosmetischen Erfolg, sondern sie ist indiziert wegen der sekundären, teils schweren Veränderungen des Beckens, der Wirbelsäule, des Brustkorbs, und wegen der Erhaltung der Kniefunktion am gesunden Bein. MAX LANGE weist darauf hin, daß sich bei größeren Längenunterschieden der Beine ein genu recurvatum der gesunden Seite entwickeln kann.

Bei der vorliegenden Arbeit handelt es sich um die statistische Erfassung und Auswertung der Ergebnisse sowie um Nachuntersuchungen der seit 1955 in der Orthopädischen Klinik München durchgeführten Verkürzungsosteotomien.

## B) I THEORETISCHER TEIL

### 1. Ursachen der Beinverkürzungen

Folgende Krankheitsbilder ziehen Beinverkürzungen nach sich:

a) Längenwachstumsstörungen infolge Schädigung der Epiphysenfugen (tuberkulöse Prozesse, Osteomyelitiden, septische Gelenksentzündungen, Bestrahlungsschäden oder Tumoren)

b) Poliomyelitis

c) Angeborene Hüftluxationen 3. Grades

d) Fehlstellung geheilter Knochenfrakturen

e) Angeborene oder erworbene Verkrümmungen der langen Röhrenknochen (X- und O-Bein)

f) Traumatische Schädigungen

ad c): Weniger die Normalisierung der statischen Verhältnisse als die Einrenkung der luxierten Hüfte veranlassen hier die frühzeitige Operation. Frühzeitig deswegen, weil die Voraussetzungen für das funktionelle Einspiel von Kopf und Pfanne, auch bei schlechter Ausbildung derselben, im Wachstum noch am günstigsten sind. Hier hat die Verkürzung nicht den Sinn, die Beinlängendifferenz auszugleichen, sondern sie ist ausschließlich deshalb erforderlich, um den hochstehenden Hüftkopf ohne zu starke Muskelspannung in die Pfanne ziehen zu können.

Die aus diesen Krankheitsbildern resultierenden sekundären Veränderungen des Bewegungsapparates sind Indikationen zu einer Verkürzungsoperation, die sich die Normalisierung der statischen Verhältnisse zum Ziel gesetzt hat. Die Operation soll möglichst frühzeitig vorgenommen werden, bevor sich sekundäre Veränderungen des Bewegungsapparates wie z.B. Skoliosen, Bewegungseinschränkung in den Gelenken u.ä. einstellen. Außerdem läßt sich die Wirbelsäule bei älteren Patienten mit schon lange bestehenden Skoliosen meistens nicht mehr aufrichten.

2. Operationsmethoden zur Beseitigung größerer Beinlängenunterschiede vor der Marknagelung

Das Problem, einen Ausgleich zwischen verschieden langen Beinen herbeizuführen, beschäftigt die Orthopäden schon lange.

Vor der Einführung der Marknagelung gab es mehrere Möglichkeiten zur operativen Beseitigung größerer Beinlängendifferenzen.

a) Verlängerungsosteotomie

- Schiefe Osteotomie des Femurs oder der Tibia mit nachfolgender starker Gewichtsextension (SCHEDE),

- Schiefe Osteotomie der Tibia und der Fibula mit nachfolgendem Gipsverband, der von der Basis der Zehen bis zum tuber ossis ischii reichen soll. Nach VON EISELSBERG wird er an der Osteotomiestelle circulär durchtrennt und durch eine an beiden Seiten in den Spalt eingesetzte Extensionsvorrichtung mit elastischem Zug werden die Gipsränder allmählich voneinander entfernt.

Problematisch bei dieser Methode bleibt die Verlängerung der Muskulatur, ebenso der Fascien, Nerven und Gefäße, wobei besonders Nerven und Gefäße auf eine stärkere Dehnung sehr empfindlich reagieren können. Ein weiteres Problem für den Patienten ist die monatelange Liegezeit im Gips mit starker Gewichtsextension. Dabei bleiben Gelenkkontrakturen sehr häufig zurück.

b) Verkürzungsosteotomie

- HOWORTH gab 1942 einen Überblick über dieses Thema. Das Verdienst, die erste Verkürzungsosteotomie ausgeführt zu haben, gebührt nach DEUTSCHLÄNDER wahrscheinlich HEINE. 1847 führte RIZZOLI eine Verkürzungsosteotomie am Oberschenkel aus. Nach schräger Osteotomie erfolgte eine Verschiebung

der Knochenenden soweit aneinander vorbei, bis die Verkürzung ausgeglichen war. HOFFA, MAYER und SAYRE verwendeten ebenfalls diese Methode. 1907 verwendete DEUTSCHLÄNDER zur Fixation der Knochenenden Aluminiumplatten und Schrauben. TAYLOR berichtet 1916 von Tierexperimenten, bei denen die Verkürzung mit nutenförmiger Verzahnung und Fixation mit Lane'schen Platten und Nägeln vorgenommen wurden. FASSETT verwendete 1918 ebenfalls Lane'sche Platten. ROYLE berichtete 1923 von 4 Fällen, bei denen Nägel und Lane'sche Platten angewandt wurden. 1918 beschrieb CALVÉ drei Methoden zur Fixierung der Osteotomie mit zapfenförmiger Osteotomie. Weitere Erfahrungen mit dieser Methode berichten 1931 GROVES und 1933 MOORE und CAMERA. HOWORTH berichtet von Erfahrungen bei Verkürzungsosteotomien am Femur von 1928-1940, bei denen stufenförmige Osteotomie und intramedulläre Knochenspananlagerung durchgeführt wurden. Gute Ergebnisse seien aber erst mit Platten- und Schraubenfixation erzielt worden. WHITE berichtet 1935 und 1944 von Verkürzungsosteotomien mit schräger Osteotomie. M.D. MOORE beschrieb 1947 fünfzehn Fälle, bei denen eine supracondyläre, quere Osteotomie, Spananlagerung, sowohl in der Markhöhle als auch außen und Fixierung der Späne mit 2 Nägeln verwendet wurden. Größere Verkürzungen konnten aber mit dieser Methode nicht erzielt werden.

c) Epiphysiodese

Bei der temporären Epiphysiodese nach BLOUNT und der permanenten Epiphyiodese nach PHEMISTER ist besonders das richtige Einschätzen des Alters, d.h. des noch zu erwartenden Wachstums wichtig. Nach Ansicht MERCKELBACHS

ist die Epiphysiodese allein als vorbereitende Operation bei Jugendlichen im Alter von 12-14 Jahren angebracht. Nach schlechten Erfahrungen ist A.N. WITT mit der Epiphysiodese zurückhaltend und gebraucht sie nur zur "Steuerung von schweren Fehlstellungen, wie X- und O-Bein."

d) Diskussion

Man hat also versucht, entweder den Oberschenkel des kranken Beines zu verlängern oder den gesunden Oberschenkel zu verkürzen. Die Verlängerung des erkrankten Beines hat häufig zu völligen Mißerfolgen geführt (L. BÖHLER). Der starke Zug auf die in den meisten Fällen schon stark atrophierte Muskulatur wirkte sich oft so ungünstig aus, daß es zu verzögerter Callusbildung und zu Pseudoarthrosen kam. Dazu kommt noch die Dehnung des Gefäßnervenstranges, die, wie schon unter a) angeführt, weitere Komplikationen herbeiführen kann. Die Verlängerung am Unterschenkel hält A.N. WITT für ungünstig, da sich die Gefahr der Thrombosenbildung vergrößert und die Neigung zu Callusverzögerungen, Pseudoarthrosen, Ischämien mit Gefährdung des Fußes im erweiterten Maße bestehen soll.

Die Verkürzung des gesunden Beines ist mit den unter b) und c) genannten Methoden wenig erfolgreich gewesen. Man entschloß sich hierzu selten wegen der technischen Schwierigkeiten, die in der sicheren Fixierung bestanden. Die Fragmente mit Nägeln oder mit Draht zu fixieren, war schwierig und brachte zweifelhafte Ergebnisse (OMBRÉDANNE, ZAHRADNICEK). Gegen die Verkürzung am Unterschenkel spricht, daß man zu wenig resezieren kann. Die straff über der Tibia gespannte Haut muß bei einem solchen Eingriff stark erschlaffen. Ebenso ist eine

Beeinträchtigung der Fußbeweglichkeit zu befürchten. Trotzdem ist diese Möglichkeit bei zu starker Unterschenkelverkürzung der einen Seite zu erwägen, da sonst die Knie auf zu ungleiche Höhen zu stehen kämen (siehe Seite XI, Fall 42).

3. Die Methode der Verkürzungsosteotomie mit Hilfe der Marknagelung nach KÜNTSCHER

Obengenannte Operationen zum Ausgleich von starken Beinlängendifferenzen wurden überwiegend vor der Marknagelung angewandt. Die Marknagelung nach KUNTSCHER hat alle bisher dagewesenen Verfahren vereinfacht, sicherer gemacht und ist jetzt das Verfahren der Wahl für die Verkürzungsosteotomie geworden.

a) Zur erfolgreichen Durchführung dieser Operationstechnik stellt KUNTSCHER folgende Bedingungen:

$a_1$ - Der Nagel muß ausreichend biegefest sein und in möglichst weiter Ausdehnung an der Innenwand des Knochens anliegen, um die Forderung nach einer "stabilen Osteosynthese" zu erfüllen,

$a_2$ - Der Knochen muß ausreichend fest sein,

$a_3$ - Es muß Formschlüssigkeit zwischen Knochen und Nagel bestehen.

b) Die Operationstechnik

Im Gegensatz zu der operativen Behandlung von Frakturen mit Nagelung verwendet man bei Verkürzungsosteotomien die Technik der offenen Marknagelung. Der Arbeitsgang

stellt sich folgendermaßen dar:

$b_1$ - Bestimmung der anzustrebenden Verkürzung

Die Länge beider Beine wird genau ausgemessen.

$b_2$ - Bestimmung der Lage des zu resezierenden Knochenstückes

Das zu entfernende Stück wird unter Rö-Kontrolle so ausgewählt, daß die zwei Stellen des Markraumes, die nach Resektion aufeinandergestellt werden, möglichst gleich weit sind. Denn, führt man die Resektion zu weit zentral durch, ist der Markraum des proximalen Oberschenkelstückes viel breiter als der des peripheren; wenn man zu weit peripher reseziert, ist das Gegenteil der Fall. Bedingung $a_3$ wäre in diesem Fall nicht erfüllt. Hiermit kommt man einer Gefährdung der Stabilität entgegen.

$b_3$ - Eröffnung der Markhöhle

$b_4$ - Entfernung des zu resezierenden Knochenstückes

Die Osteotomie selbst wird als Bohrosteotomie oder mit Hilfe der Giglisäge, mit einer elektrischen oder pneumatischen Säge durchgeführt. Nach L. BÖHLER wird noch eine Markierung der beiden Knochenstücke mit Hilfe eines Meißels vorgenommen, zum Schutz gegen eine primäre Rotation. Man kann linear, schräg oder Z-förmig osteotomieren. Um die beiden Bruchstücke gegen eine sekundäre Rotation zu sichern, ist jedoch, wie die Ergebnisse zeigten, eine V-förmige Verzahnung die sicherste Methode.

$b_5$ - Einschlagen des Marknagels

Erfahrungsgemäß gelingt es leicht, die beiden Oberschenkelstücke aufeinanderzustellen und den Nagel in die distale Markhöhle zu schlagen.

$b_6$ - Anlegen von Knochenspänen

Um der Gefahr einer verzögerten Callusbildung vorzubeugen, schlägt M. LANGE vor, nach einer Verkürzungsosteotomie die kombinierte Osteosynthese durchzuführen, d.h. Marknagelung und gleichzeitiges Anlegen von Knochenspänen. Dabei kann man das resezierte Knochenstück auseinandersägen und diese zwei Teile zu beiden Seiten der Operationsstelle als Phemisterspäne anlegen. "Den Knochenspan kann man auch aus der Tibia, aus dem Darmbeinkamm oder der Fibula entnehmen" (M. Lange).

$b_7$ - Anlegen eines Beckenbeingipses,

in dem der Patient möglichst früh belasten soll.

c) Diskussion

Der Marknagel erfüllt geradezu in idealer Weise die Forderung nach einer sicheren Fixierung der Knochenenden. Der Querschnitt des Nagels ist annähernd V-förmig, die Blechdicke am Rücken etwas geringer; dadurch können sich die beiden Schenkel des Nagels um so leichter nähern. Die Folge ist eine größere Querschnittselastizität. Es gibt verschieden große und dicke Nägel. Eine genaueste Auswahl des Nagels ist unbedingt erforderlich. Die Bedingungen beim Femur des Erwachsenen

sind denkbar günstig, denn er gleicht am ehesten einem Knochenrohr mit gleichbleibendem Durchmesser. Bei idealer Aufeinanderbringung der Knochenenden und sorgfältigster Wahl des Nagels ist die Marknagelung die sicherste Form, eine Formschlüssigkeit der beiden Bruchstücke zu erreichen.

Der Oberschenkel wird fest von der Fußsohle her ineinandergestaucht, so daß kein Spalt an der Osteotomiestelle bestehen bleibt. Die Muskelzugwirkung, die bei der normalen Marknagelung eine große Rolle für die Stabilität und Knochenneubildung spielt, und die die beiden Bruchstücke, neben der elastischen Verklemmung des Nagels, aneinander halten soll, ist nach der Verkürzungsosteotomie stark herabgesetzt.

Der im Markraum liegende Nagel wirkt nicht hemmend auf die Bildung jungen Knochengewebes. Die negativen Folgen einer monatelangen Ruhigstellung im Gips für die Muskulatur und die Gelenke existieren nicht. Die Muskulatur erschlafft anfangs, nach einigen Monaten jedoch ist eine ausreichende Schrumpfung mit Hilfe der Nachbehandlung eingetreten. In jedem Fall sollte noch eine medikamentöse Tonisierung der Muskulatur erprobt werden.

Obwohl die Marknagelung nach KUNTSCHER einen großen Erfolg für die Verkürzungsosteotomie darstellt, wurden doch von anderen Autoren Komplikationen beobachtet:

$c_1$ - <u>Verzögerte Callusbildung</u>

Bei den Heilungsvorgängen einer Osteotomie sind zwei Phasen von Wichtigkeit: die Entstehung des Callus und seine Entwicklung zur Knochenbrücke

oder im ungünstigsten Fall zur Pseudoarthrose. Der Callus wird durch eine Entzündung hervorgerufen. Der Entzündungsvorgang wird dabei hormonal gesteuert, Cortison hemmt, steigernd wirkt das Andosteron. Die Heilungstendenz hängt vom Grad und der Ausdehnung der Entzündung ab. "Der Entzündungsvorgang muß also an der Osteotomiestelle möglichst klein gehalten werden, damit keine zu große Menge an Callus entsteht, was wiederum eine weitreichende und starke Schädigung der umgebenden Weichteile zur Folge hat" (DANIS und DEJARDIN). Nach vorschriftsmäßiger Nagelung sind infolge der ausreichenden Stabilität des Nagels und der elastischen Verklemmung im Knochenmark Wackelbewegungen unmöglich. Wird jedoch ein zu dünner Nagel verwendet, so verbiegt er sich. Im Osteotomiebereich finden dann starke Bewegungen statt. Die Folge ist die Bildung gar keiner oder einer zu großen minderwertigen Callusmenge, und die Gefahr einer Pseudoarthrose ist damit gegeben. Auf Grund von Tierexperimenten nimmt KÜNTSCHER an, daß die Entzündung, die durch das Trauma der Osteotomie verursacht wird, genügt, die erforderliche Callusmenge hervorzurufen. Der Callus kann durch Zug-, Schub- und Scherkräfte zerrissen werden. "In den meisten Fällen aber gelingt es, die Osteotomie, wie auch die Pseudoarthrose, knöchern zur Heilung zu bringen, wenn eine stabile Osteosynthese herzustellen ist" (KÜNTSCHER).

MAATZ beobachtete eine größere Zahl von Pseudoarthrosen, die nach Verkürzungsosteotomien auftraten, "was vermutlich auf eine mangelhafte Operationstechnik zurückzuführen ist". J. BÖHLER stellte große, kugelförmige, tumorartige Callus-

bildungen - Reizcallus - fest, der dadurch entsteht, daß der Marknagel zu kurz oder zu dünn ist, und so die Knochenenden nicht absolut fixiert werden können. THOMPSON, STRAUB und CAMPBELL berichteten 1954 von 11 Fällen mit querer Osteotomie und KÜNTSCHER-nagelung, bei denen 12 Nachoperationen erforderlich waren wegen Pseudoarthrosen, genu recurvatum, schlechtem Sitz des Nagels, Verbiegung oder Bruch des Nagels. "Das Periost ist bei der Operation so weit als möglich zu schonen" (M. LANGE). Bei schlechter Beschaffenheit des Periosts soll man am Schluß der Knochennagelung einen kleinen Knochenspan in die Rinne über dem Bruchspalt einsetzen. Außerdem kann man nach dem Aufeinanderstellen der Osteotomie noch einige Male mit einem breiten Meißel quer über die Osteotomiestelle schlagen, was sich günstig auf die Callusbildung auswirkt.

$c_2$ - Fettembolie

Die Gefahr ist nach M. LANGE kaum nennenswert, wenn man die Markhöhle gut eröffnet und den Nagel langsam einschlägt. MAATZ hat im Tierversuch geringe Fetteinlagerungen in Lunge, Niere und Gehirn nach Osteotomien gefunden. Nach Ansicht J. BÖHLERs sind leichte Fettaufschwemmungen bedeutungslos; "sie gewinnen erst dann Bedeutung, wenn die 'Toleranzgrenze' des Patienten erreicht ist". SENFF hat im Sektionsbefund zwei Fälle von Fettembolien bei Jugendlichen nachgewiesen. Nach M. LANGE neigen besonders Jugendliche nach Marknagelungen zu Fettaufschwemmungen, weshalb in solchen Fällen nach Möglichkeit Oberschenkelnagelungen vermieden werden sollten.

$c_3$ - Schockwirkung

M. LANGE vertritt die Ansicht, daß eine Schockwirkung nur bei Beinverlängerungsosteotomien eintreten kann. Genauere Untersuchungen hierüber wurden noch nicht durchgeführt.

$c_4$ - Blutbildveränderungen

Die Schädigungen des Knochenmarks als Bildungsstätte der roten und weißen Blutkörperchen durch die Marknagelung sind dieser Methode von verschiedenen Seiten entgegengehalten worden. KÜNTSCHER hatte bei seinen eigenen Versuchen und nach den ersten klinischen Erfahrungen keine nennenswerten schädigenden Folgen feststellen können. Erst RAISCH konstatierte eine erhebliche Anämie nach einer Marknagelung. SLANY berichtet nach systematischen Untersuchungen des Blutbildes im Verlauf von 15 Marknagelungen über angeblich z.T. starke Veränderungen. Diese Untersuchungen wurden von SOEUR und ROTH nachgeprüft, die zu weniger alarmierenden Ergebnissen kamen. Auch CANO-VALDES und MERKER konnten schwerwiegende Blutbildveränderungen nicht feststellen. Die Untersuchungen von RETTIG an Hand von 26 Marknagelungen und 17 anderen orthopädischen Eingriffen ergaben folgendes Bild:

der Anstieg der BKS war auffallend -

ein Hämoglobinsturz bis unter 50 wurde nur ausnahmsweise, unter 70 wiederholt beobachtet -

die Leuko-Werte bewegten sich in normalen Grenzen (ausgenommen die Infektionsfälle) -

Beobachtungen am Differenzialblutbild:

es wurde eine anfängliche Lymphocytose beobachtet, welche aber in zwei bis drei Wochen wieder zur Normalisierung führte. Eine Eosinophilie wie bei KÜNTSCHER wurde nicht beobachtet -

eine Vermehrung der Reticulocyten wurde festgestellt, wie sie auch SLÁNY berichtet hatte.

Ergebnis:

Durch das Trauma, welches das Knochenmark durch die Nagelung erleidet, kann sowohl das erythropoetische wie auch das leucopoetische System in Mitleidenschaft gezogen werden. Hierzu ist aber zu sagen, daß einmal nur in der Jugend das Knochenmark unter normalen Verhältnissen eine blutbildende Funktion ausübt und ferner diese im Vergleich zu den kleinen Knochen der Hand und der Fußwurzel, ebenso der Plattenknochen, wie der Scapula, Sternum usw., gering ist. MAATZ hält es damit für unwahrscheinlich, daß der Marknagel beim alten, ja auch beim Jugendlichen, sowohl bei der Eintreibung wie auch während der Liegezeit, als Reiz irgendwelche krankhaften Störungen im blutbildenden System hervorrufen kann. M. LANGE hält es ebenfalls auf Grund der Untersuchungen von RETTIG für nachgewiesen, daß die starke Erhöhung der BKS und der Absturz des Hb-Gehaltes nach einer Marknagelung keine spezifischen Erscheinungen dieser Methode sind. Vergleichsuntersuchungen von anderen großen Knochenoperationen, die ohne Marknagelung durchgeführt worden sind, zeigten in der gleichen Weise eine erhöhte BKS und ein Absinken des Hb-Gehaltes,

je nach Größe der Operation. Zu den gleichen Ergebnissen kam auch E. MAIER. "Trotzdem sollte die Marknagelung nur an gesunden, widerstandsfähigen Patienten durchgeführt werden" (M. LANGE).

$c_5$ - Infektionsgefahr

Von H. REICH sind Fälle von Infektionen nach einer Osteotomie in geringer Zahl, von MAATZ in größerer Zahl beschrieben worden. A.W. FISCHER, EHALT und STOTZ haben selbst tödlich verlaufende Fälle beobachtet. Laut L. BÖHLER ist die Gefahr einer Spätosteomyelitis nach einer Marknagelung ernst zu nehmen und die Häufigkeit des Auftretens einer solchen noch nicht zu überblicken. Mit der Marknagelung wird der ganze Markraum eröffnet, womit natürlicherweise die Gefahr einer ausgedehnten Infektion gegeben ist. Die Osteomyelitis beim Erwachsenen verläuft verhältnismäßig gut. Mit Hilfe einer Drainage soll für die gute Abflußmöglichkeit des eitrigen Sekrets gesorgt werden. Der Marknagel ist so lange zu belassen, bis eine ausreichende Festigkeit des Knochens eingetreten ist. KÜNTSCHER spricht sogar von Kunstfehler, wenn der Nagel vor Konsolidierung einer Osteotomiestelle, auch wenn sie infiziert ist, entfernt wird. Von großer Wichtigkeit ist auch die Ruhigstellung im Gipsverband. "Bei einer Verkürzungsosteotomie muß wegen der Infektionsgefahr immer unter Antibiotica-Schutz gearbeitet und für einwandfreie Operationsverhältnisse gesorgt werden" (M. LANGE).

4. Nachbehandlung

Ist genügend Stabilität und Callusbildung vorhanden, darf der Patient mit aktiven Bewegungsübungen für Hüft- und Kniegelenke beginnen; die Belastung soll so früh wie möglich erfolgen. Ist jedoch keine genügende Festigkeit erreicht, so wird der Patient mit Gipsstützen zum Aufstehen gebracht, damit der Belastungsdruck die Konsolidierung der Osteotomie fördern kann. Normalerweise ist die Osteotomie klinisch und röntgenologisch nach 2-3 Monaten fest. "Trotzdem soll der Nagel nicht vor Ablauf eines Jahres extrahiert werden" (M. LANGE).

Die krankengymnastische Nachbehandlung nach Entfernung des Gipsverbandes ist von größter Bedeutung und dauert meist einige Monate. Durch die Verkürzung des Knochens werden Muskeln und alle Weichteile des Oberschenkels relativ zu lang, was eine Schwächung des Beines zur Folge hat. Das aktive Strecken des Kniegelenks ist erschwert und es tritt vorübergehend eine verminderte Kniegelenkstabilität auf. Die Nachbehandlung hat deshalb die Kräftigung der Oberschenkelmuskulatur zum Ziel und erfolgt ausschließlich mit aktiven Übungen. Wie schon an anderer Stelle angeführt, ist auch hier wieder eine medikamentöse Tonisierung der Muskulatur zu überlegen!

## B) II STATISTISCHER TEIL

Seit 1955 wurden in der Orthopädischen Klinik München 50 Verkürzungsosteotomien durchgeführt. In nachfolgenden Tabellen wurden alle diese Fälle statistisch erfaßt und ausgewertet.

Abkürzungen

| | |
|---|---|
| WS | = pathologische Veränderungen an der Wirbelsäule |
| B und H | = pathologische Veränderungen an Becken und Hüfte |
| K | = Knie |
| Op. | = Operation |
| G-A. | = Gipsabnahme |
| Bwg. | = Beweglichkeit |
| Bel. | = Belastung |
| M-E. | = Marknagelextraktion |
| Rö | = röntgenologischer Befund |
| Sk | = Skoliose |
| B-sch | = Beckenschiefstand |
| K-schm. | = Kreuzschmerzen |
| Schm. | = Schmerzen |
| Ost. | = Osteotomie |
| re | = rechts |
| li | = links |
| angeb. | = angeboren |
| cm verk. | = das resezierte Knochenstück - in cm angegeben (Spalte 10) |
| V | = V-förmige Osteotomie |
| Z | = Z-förmige Osteotomie |
| schräg | = schräge Osteotomie |

| | |
|---|---|
| plan | = quere Osteotomie |
| subtrochantär | = subtrochantäre Osteotomie |
| Zahradniček | = Operation nach Zahradniček |
| Draht | = Drahtumschlingung |
| Span | = Spananlagerung |

| . b. | Name Alter Geschl. | Diagnose | WS | B u. H | Extremitäten | Beschwerden | Fr Op ti |
|---|---|---|---|---|---|---|---|
| . | F.A. 19 J. w. | angeb. Dysplasie d. li. Femurs, Beinverkürzung a. U-schenkel li. | li-Sk. mit Rippentors. | keine | Klumpfuß li. | keine | 3. su re th se |
| 2. | P.A. 19 J. w. | mit 1 Jahr Osteomyelitis re Fe. | li-Sk. | B-Sch | O-Bein re. | Schuhausgleich stört schmerzfrei | 19 O- Os re |
| 3. | G.A. 24 J. m. | angeb. H-lux, re. coxa vara re. | frei | H. re. 17o° Beugekontraktur I.R.K. | frei | Schmerz i. re. H nach längerem Stehen | 22 Va ru te re |
| 4. | S.I. 2o J. w. | mit 6 J. Polio Beinverkürzung a. U-schenkel re. | frei | keine | Teillähmung d. re.Fußes | Gehbeschwerden | 19 Sp fu ra re |
| 5. | Sch.M. 23 J. w. | mit 7 J. Osteomyelitis li. | frei | B-Sch | frei | K-schm Schm.re. Hüfte | Me Op on Os el |
| 6. | W.E. 23 J. w. | mit 3 J. Osteomyelitis li. | frei | keine | X-Bein li. | Keine | 6. X- Os mi |
| 7. | S.B. 2o J. w. | mit 1 J. Polio (re.Fe.verkürzt) | frei | B-sch | Arthrodese im re.Talocalcaneagel. | keine | 3. su re th sd sc |

| ·ünere ›era- .onen | Bewegl.-keit i.K. praeop. | Op-Dat. cm vor cm verk. | G-A. nach ..Tg | Bwg. i.K. n.Op. | Bel. nach ..Tg | Entl nach ..Tg | M-E. nach ..Tg | Wunde | Rö | Kompli-katio-nen |
|---|---|---|---|---|---|---|---|---|---|---|
| 11.55 ›tala- Ar- rode- li. | frei | 17.1.62 5,5 5 rechts Z-Draht | 33 | frei | 76 | 88 | 49o | pp. | fest | keine |
| .7.6o Bein- teot. . | frei | 6.7.61 14 6 links V-Span | 35 | frei | 47 | 61 | 485 | pp. | fest | keine |
| .12.6o lgisie- ngsos- otomie . | frei | 6.2.61 7 6 links V-Span | 51 | 18o/ 1oo | 63 | 95 | 668 | pp. | fest | keine |
| 55 itz- ßope- tion . | frei | 29.8.63 3 3 links V-Span | 3o | frei | - | 88 | - | pp. | fest | Lungen-infarkt |
| hrere erati- en wg. teomy- itis | frei | 13.12.61 8 6 rechts V-Span | 46 | frei | 56 | 64 | 3o5 | pp. | fest | keine |
| 6.62 Bein teoto- e li. | frei | 23.7.62 16 7 rechts V | 4o | 18o/ | 64 | 88 | - | pp. | fest | keine |
| 8.58 btala- Ar- rodese; pracon läre O- henkelösteot. | frei | 21.7.58 6 5 links | 41 | frei | 48 | 87 | 576 | pp. | nach 1 J. fest | keine |

| r. bb. | Name Alter Geschl. | Diagnose | WS | B u. H | Extremitäten | Beschwerden | F O t |
|---|---|---|---|---|---|---|---|
| 8. | Z.M. 21 J. m. | mit 6 J. Hüftschuss li. | keine | H-steife li. | Teilmuskellähmung | Schm. in LWS | - su ch Ab os |
| 9. | K.R. 18 J. w. | mit 4 J. Polio an beiden Beinen | keine | keine | X-Bein li. Klumpfuß re. | Schm. i. Gehapparat | 8. La di 11 Re ar se |
| o. | L.R. 17 J. m. | als Kleinkind Polio re. | keine | keine | Spitz-, Knickfuß re; Teilmuskelparese(tibialis a.+p., Quadriceps) | schm. frei | 11 Ar se 18 su se st |
| 1. | K.E. 29 J. w. | H-luxation re. | Sk. d. LWS | B-sch | X-Bein re. | Schm. in li. Knie + li. H. | ke |
| 2. | M.K. 46 J. m. | alte O- und U-schenkelfraktur fehlstellung li. | keine | Beugekontr. li. H. 18o/9o | Senk-Spreizfuß beiderseits | schm.frei | ke |
| 3. | M.G. 2o J. w. | Epiphysenschädigung nach Röbestrahlung re. | keine | keine | Genu valgum re. | schm.frei | 19 su cc re Be te |
| 4. | B.O. 21 J. m. | Osteomyelitis li. (supracondylär) | keine | coxa valga luxans | frei | schm.frei | 12 Va te |

| rühere pera-ionen | Bewegl.-keit i.K. praeop. | Op.-Dat. cm vor cm verk. | G-A. nach ..Tg. | Bwg. i.K. n.Op. | Bel. nach ..Tg. | Entl. nach ..Tg. | M-E. nach ..Tg. | Wunde | Rö | Komplikationen |
|---|---|---|---|---|---|---|---|---|---|---|
| btro-antäre dukt.-teotom. | frei | 27.1.61<br>7,5<br>4<br>rechts<br>Schräg-Sp. | 81 | frei | 183 | 19o | 557 | pp. | fest | keine |
| 5.62 mbrinu- Fuß re. .7.62 sekt.- throde- re.K. | frei | 3o.8.62<br>5,5<br>3,5<br>rechts | 47 | frei | 71 | 81 | - | pp. | nacn 1 J. nicht fest | Osteo-tomie nicht knöch. ver-heilt (2 Op.) |
| .4.6o throde- re.F. .7.61 adriceps nnenpla- ik | frei | 22.6.62<br>4<br>3<br>links<br>V-Span | 45 | frei | 6o | 12o | - | pp. | fest | keine |
| ine | frei | 8.9.61<br>7<br>6<br>links<br>V-Span | 46 | frei | 56 | 64 | 4¼ Jahre | pp. | schl. | Stark verzögerter Heil-verlauf w.zu dünnen Nagels |
| ine | frei | 1.1o.58<br>11<br>6,5<br>rechts<br>Schrägsp. draht | 55 | frei | 8o | 8o (ohne Geneh-migg.) | - | pp. | fest | keine |
| -56 pra- ndylä- O- inos- otomie | frei | 16.12.63<br>8<br>6,5<br>links<br>Schräg-Span | 54 | frei | 38 | 72 | - | pp. | fest | keine |
| .1o.52 r.-os- otomie | frei | 3o.1o.59<br>4,5<br>3,5<br>rechts<br>V-Span | 125 | frei | 53 | 58 | 449 | pp. | fest | keine |

| Nr. Abb. | Name Alter Geschl. | Diagnose | WS | B u. H | Extremitäten | Beschwerden | |
|---|---|---|---|---|---|---|---|
| 15 | A.I. 21 J. m | H-luxation 3.Gr. li. Polio li. | geringe Sk d.BWS + LWS | B-sch | Hakenfuß li. | schm.frei | 1 3 s l |
| 16 | B.P. 24 J. m. | nach früherer O-schenkelfraktur li. ist Unfallbein länger geworden | Sk. LWS + BWS | B-sch | frei | K-schm., Schm li. H- u.Kniegelenk | k |
| 17 | A.I. 27 J. w. | mit ca. 1 J. Polio li. | Sk. | H-dysplasie coxa valgabds. | Teilparese d. li. Beins | schm.frei | 2 L n |
| 18 | F.M. 7 J. w. | angeb. H-luxation 3. Gr. re. | keine | keine | frei | schm.frei | k |
| 19 | H.A. 16 J. w. | U-schenkel Osteomyelititis li., postop. spast. | Total-Sk. | keine | Spitz-Klumpfuß li; K-gel. i. 16o° verst. | schm.frei | 2 s d t 2 S s |
| 2o | H.E. 28 J. w. | mit 6 J. Coxitis tbc re. | Ausgl.-Sk. | H-steife re;B-sch; Beugekontr. re.H 135° | frei | schm.frei | 6 s c O m |
| 21 | F.I. 22 J. w. | mit 5 J. distaler Unterschenkeldurchschuß re. | Ausgl. Sk. | B-sch | Steife i. re.Knöchel | K-schm. Schm.im re.B. | k |

| Frühere Operationen | Bewegl.-keit i.K. praeop. | Op.-Dat. cm vor cm verk. | G-A. nach ..Tg. | Bwg. i.K. n.Op | Bel. nach ..Tg. | Entl. nach ..Tg. | M-E. nach ..Tg. | Wunde | Rö | Komplikationen |
|---|---|---|---|---|---|---|---|---|---|---|
| 3.8.63 chanz' che Op. i. | frei | 17.1o.63<br>8<br>5<br>rechts subtro-chantär. Laschennagel | 38 | 18o/ 85 | 49 | 53 | 5o1 | pp. | fest | keine |
| eine | frei | 25.7.63<br>3<br>3<br>links V-Span | 25 | frei | 4o in Gips-hose | 66 | 239 | pp. | fest | keine |
| o.11.61 ambri-udi li. | frei | 19.2.62<br>6<br>3<br>rechts Stuten-Span Draht | 69 | frei | 1oo | 9o | 439 | pp. | ver-zö-gert | keine |
| eine | frei | 12.12.63<br>4<br>2<br>rechts V-Zahrad-nicek | 49 | 18o/ 1oo | 65 | 76 | - | pp. | fest | keine |
| 7.7.55 ıpracon-yläre Os-eotomie; 3.1.62 toffel' che Op. | frei | 2o.2.62<br>8<br>3 1/2<br>rechts V-Span | 44 | 18o/ 9o | 52 | 54 | - | pp. | fest | keine |
| .9.62 ıbtro-ıantäre steoto-ie | frei | 4.2.63<br>11<br>5<br>links V-Span | 28 | frei | 46 | 61 | 341 | pp. | fest | keine |
| eine | frei | 25.5.62<br>7<br>5,5<br>links Stufen-Draht | 39 | frei | 46 | 47 | 4o6 | pp. | fest | keine |

| Nr. Abb. | Name Alter Geschl. | Diagnose | WS | B u. H. | Extremitäten | Beschwerden | |
|---|---|---|---|---|---|---|---|
| 22 | G.L. 18 J. w. | Verkürzung d. re. O-schenkels nach Coxitis | keine | keine | frei | schm.frei | k |
| 23 | H.W. 24 J. m | mit 7 J. Straßenbahnunfall (Fraktur li.Sprunggel. Beinverkürzung) | keine | keine | li.Sprunggel.teilversteift | Kr-schm Schm in li.H. | k |
| 24 | F.K. 7 J. w. | H-luxation 3. Gr. re. | keine | coxa valga luxans li. | frei | schm.frei | 1 V r t l |
| 25 | K.G. 18 J. w. | mit 2 J. Polio li. | hohlrunder Haltungsverfall | B-sch | leichte Hakenf.-bildung; Teillähmung li. O-schenkel | Gehbe- | 2 H c 1 n |
| 26 | K.E. 27 J. w. | angeb. H-dysplasie li. | Sk | B-sch | Beweglichkeit in li. H. eingeschränkt | Kr-schm. | 1 G o m |
| 27 | L.I. 17 J. w. | mit 3 J. H-tbc li | geringe Sk d.LWS | B-sch Ankylose i.li. H-gel. | frei | schm.frei | 1 z b |
| 28 | M.F. 26 J. w. | mit 24 J. Unfall O-schenkelfraktur fehlstellung | keine | B-sch | Kniesteife re. | schm.frei | 2 Q c n s |

| Frühere Operationen | Bewegl.-kei i.K. praeop. | Op-Dat. cm vor cm verk. | G-A. nach ..Tg. | Bwg. i.K. n.Op. | Bel. nach ..Tg. | Entl. nach ..Tg. | M.-E. nach ..Tg. | Wunde | Rö. | Komplikationen |
|---|---|---|---|---|---|---|---|---|---|---|
| keine | frei | 16.7.60<br>7<br>5,8<br>links<br>Stufen-Draht | 28 | frei | 3o | 38 | 615 | pp. | etw. verzögert | keine |
| keine | frei | 24.4.59<br>6<br>4<br>rechts<br>Z | 66 | frei | 76 | 81 | 44o | pp. | fest | keine |
| 9.5.6o Tarisie-rungsos-eotomie i. | frei | 19.5.6o<br>2<br>2<br>rechts<br>V-Span | 43 | 18o/9o | 65 | 91 | 2o3 | ei-terte | fest | ständige Fistel-eiterungen |
| 2.7.47 Hakenfuß-p. li; 948 Seh-enverflanzg. | frei | 11.7.56<br>5<br>3,5<br>rechts<br>V-Span | 29 | frei | 34 | 57 | 346 | pp. | fest | keine |
| 947 Abelungs-steoto-ie | frei | 14.6.61<br>6<br>4,5<br>rechts<br>V-Span | 39 | 18o/7o | 49 | 76 | - | pp. | fest | keine |
| 957 wei O-einop. | frei | 2o.6.6o<br>6<br>4<br>rechts<br>V-Span | 29 | frei | 39 | 64 | 495 | pp. | fest | keine |
| 6.9.55 uadri-epssehenplatik | frei | 13.7.56<br>7<br>4<br>links<br>plan-Span | 56 | 18o/9o | 1oo | 246 | 439 | ei- nach 1 J. tert; Fas-cien-fest nekro-se | | Verzögerung dch. Eiterg. schlechte Callusbildung |

| Name Alter Geschl. | Diagnose | WS | B u. H | Extremitäten | Beschwerden | F O |
|---|---|---|---|---|---|---|
| H.I. 24 J. w. | angeb. H-luxation re. | leichte Sk d. LWS | B-sch; coxa valga re. | frei | schmfrei | 1 Sc sc re 1. Va re |
| M.U. 23. J. w. | angeb. H-luxation bds. | Sk d. LWS + BWS mit Rotationskomponente | B-sch; H-steife re. | X-Bein re. | K-schm. Schm.im re. Knie | 16 ab 15 ke 16 a- |
| P.G. 17 J. w. | angeb. H-luxation re. | keine | H. re. 18o/11o Inn.rot. 0° | Knickfuß li; Halux valgus bds. | schm.frei | 19 Hü bd |
| D.M. 7 J. w. | angeb. H-luxation bds. | keine | keine | frei | schm.frei | 22 Ko va Ei ku |
| W.S. 18 J. m. | mit 1 1/2 J. Fraktur li. - Frakturfehlstellung | großbogige Sk | B-sch | X-Bein | schm.frei | 19 X- os 19 X- os |
| Sch.M. 16 J. w. | mit 6 J. Osteomyelitis an beiden O-schenkeln | geringe Sk | B-sch; H-steife re. | frei | schm.frei | 19 Se st te |
| F.U. 22 J. m. | angeb. Dysplasie d. re. Beins | Ausgleich-Sk d. LWS | B-sch | Spitzfuß re; genu varum + genu recurvatum re. | bei längerem Gehen Schm.i.re. Fuß u. re. Bein | ke |

| rühere perati-ien | Bewegl.-keit i.K. praeop. | Op.Dat. cm vor cm verk. | G-A. nach ..Tg. | Bwg. i.K. n.Op. | Bel. nach ..Tg. | Entl. nach ..Tg. | M-E. nach ..Tg. | Wunde | Rö | Komplikationen |
|---|---|---|---|---|---|---|---|---|---|---|
| 51 nanz' ne Op. . 6.63 r.o-t . | frei | 16.3.64 8 5,5 links V-Span | 32 | frei | 4o | 54 | - | pp. | Pseudoarthrose! Mußte am 8.3.65 nachoperiert werden(Spananlagerung).Es wurde ein zu dünner Nagel verwendet! | |
| .1.62 dukt-Ost; .5.62 ndel-Ost; .7.63 Bein-Ost | frei | 29.7.63 7 5 links V-Span | 41 | 18o/ 9o | 5o | 69 | 339 | pp. | fest | keine |
| 58/59 ftop. s. | frei | 23.2.62 5,5 5,5 links V-Span | 78 | frei | 28 in Gips | 86 | 41o | pp. | fest | (Nachkorrektur d. Oststelle) Nagel mußte am 17. 5.62 nachgeschlagen werd. |
| .8.52 nsertive nren-ng | frei | 19.5.58 2 2 links V-Zahradnicek | 42 | frei | 62 | 42 | 398 | pp. | fest | keine |
| 49 Bein-teot. 52 Bein-teot. | frei | 24.4.56 8,5 4,5 rechts V-Span | 4o | frei | 18 in Gips | 4o | - | pp. | fest | keine |
| 54 que-eros-ctomie | frei | 27.9.62 6 5 links V-Span | 4o | 18o/ 8o | 48 | 6o | 664 | pp. | fest | Nagelbruch 15.7.63 Nagelbruchoperat. |
| ine | frei | 7.2.62 4,5 4 links V-Span | 38 | frei | 45 | 59 | 399 | pp. | fest | keine |

| Name Alter Geschl. | Diagnose | WS | B u. H | Extremitäten | Beschwerden | F C t |
|---|---|---|---|---|---|---|
| H.G. 22 J. w. | mit 12 J. Coxitis re. | Sk der LWS | B-sch; H-steife re. | X-Bein re. | Schm. in re. H. | 2c su ch Os 29 X- re |
| H.H. 22 J. w. | O-schenkelfraktur fehlstellung nach Unfall mit 21 J. | keine | B-sch | Hallux valgus bds. | bei längerem Gehen Schm. i.re.Bein | 2c Ko de tu |
| M.M. 28 J. w. | angeb. H-luxation li. (3.Grades) | Sk | B-sch | frei | K-schm; Schm. in li. H. | 17 Op Ba Lo |
| B.H. 26 J. w. | Destruktionsluxation re. | Sk der LWS | B-sch; H. re. 18o/9o | frei | Schm. bei längerem Gehen | ke |
| E.D. 16 J. w. | mit 5 Wochen Hüftosteomyelitis re. | Hyperlordose der LWS | H-steife re. | genu recurvatum re. | schm.frei | 23 sul ch Um Os |
| S.C. 16 J. w. | am re. Knie, li. O-schenkel, li.H., li.Handrücken,li. Hand gel., li. Wange Säuglingsosteomyelitis | Ausgl.-Sk der LWS | B-sch | Plattfüße bds. | schm.frei | se mel Os mi |
| S.H. 14 J. w. | Wachstumsstörungen a.d. re. Tibia (prox. + dist.) | keine | B-sch | Klumpfuß re; genu varum li. genu valgum re. | schm.frei | 27. Epi des O-I Osi |

| rühere pera-ionen | Bewegl.-keit i.K. praeop. | Op.Dat. cm vor cm verk. | G-i. nach ..Tg. | Bwg. i.K. n.Op. | Bel. nach ..Tg. | Entl. nach ..Tg. | M-E. nach ..Tg. | Wunde | Rö | Komplikationen |
|---|---|---|---|---|---|---|---|---|---|---|
| .5.62 btro-antäre t. re. .7.63 Bein-Ost . | frei | 16.4.64<br>5<br>4<br>links<br>Stufen | 4o | frei | 56 | 61 | 351 | pp. | fest | keine |
| .6.62 rrektur r Frak-rstelle | frei | 2o.5.63<br>5<br>4,5<br>links<br>Stuf.Dr. | 24 | frei | 38 | 42 | - | pp. | fest | keine |
| .11.59 . nach yer-renz | frei | 26.5.64<br>7<br>5<br>rechts<br>V-Span | 49 | frei | 53 | 65 | - | pp. | | keine |
| ine | frei | 25.6.62<br>9,5<br>5<br>links<br>V-Span | 28 | frei | 32 | 78 | 396 | pp. | fest | keine |
| .7.63 otro-antäre stellgs. . | frei | 13.6.64<br>8<br>5<br>links<br>V-Span | 3o | 18o/ 1oo nach 2 Mo-naten | 39 | 59 | - | pp. | | keine |
| it 195o rrere teoto-en | 18o/ 6o li. 16o/ 1oo re. | 26.4.63 13/4 li; gleich-zeitige Verläng. re.(3cm) Subtroch. Laschennagel | 29 | - | 264 für das re. | 94 | - | pp. | fest | starke H- + K-Kontrak-tur li. |
| .5.59 .physio-se li. Bein-. re. | frei | 28.6.62 11o<br>4,5/3 li. (U-schen-kel)dane-ben Platt-fußop. Schräg-Span | | frei | 114 | 122 | 418 | pp. | fest | keine |

| Nr. Abb. | Name Alter Geschl. | Diagnose | WS | B u. H | Extremitäten | Beschwerden | K |
|---|---|---|---|---|---|---|---|
| 43 | S.R. 17 J. m. | mit 16 J. Polio, Lähmung an beiden Beinen, bes. am re. | Ausgleich-Sk. | H. re. pass. beweglich | am li. Bein Quadricepsschw. | schm.frei | 24 Kr th se |
| 44 | K.I. 16 J. w. | mit 8 J. Fahrradunfall, Wachstumsstörung infolge Verlötung der li. dist.Femirepiphyse | Ausgleich-Sk. | B-sch. | frei | schm.frei | ke |
| 45 | D.I. 29 J. w. | Traumatische H-luxation li. | keine | Bewegl. im li.H-gel.eingeschränkt | Spitzfuß li. | schm.frei | 5. V- 5. Pe Er li La |
| 46 | D.F. 18 J. m. | angeb. H-dysplasie bds.; fehlender Schenkelhals | leichte Sk. der LWS | B-sch.; Bewegl. bds. eingeschränkt | frei | K-schm. | ke |
| 47 | B.Z. 1o J. w. | angeb. H-luxation bds. | keine | H-steife li. | Spreizfuß re., Hakenf. li.,O-bein re. genu recurvatum re. | schm.frei | 19 Op ve re d. |
| 48 | Z.M. 21 J. w. | mit 6 J. Polio re. | Flachrücken m.leichter Kyphose d. LWS | B-schm. | Klumpfuß re; Lähmung re.Bein | schm.frei | 22 Le nu |
| 49 | R.M. 19 J. w. | mit 6 J. Polio re. | Ausgleich-Sk | B-schm. | Klumpfuß re; Lähmung re.Bein | schm.frei | 19 su Al 2? Ä- Os |
| 5o | B.L. 37 J. w. | angeb. H-luxation bds. | keine | B-sch, Bewegl. bds.eingeschränkt | frei | Schm. in li. H. | 19 Di 19 Ke 19 Ab |

| ühere era- onen | Bewegl.- keit i.K. praeop. | Op-Dat. cm vor cm verk. | G-A. nach ..Tg. | Bwg. i.K. n.Op. | Bel. nach ..Tg. | Entl. nach ..Tg. | M-E. nach ..Tg. | Wunde | Rö. | Komplikationen |
|---|---|---|---|---|---|---|---|---|---|---|
| 1o.62 ear- ode- re. | frei (pass.) | 19.11.62 7/5 links V-Span | 6o | frei | 62 | 66 | - | pp. | fest | keine |
| ne | frei | 12.5.6o 7/5 rechts Schräg-Cialit-Span | 39 | frei | 42 | 53 | 374 | pp. | fest | Keine Einheilung d. Spanes. Mußte entfernt werden. |
| .57 )st.li. .57 onäus- atzop. (1963 ibri,li.) | frei | 3o.4.63 4/4 rechts V-Span | 22 | frei | 54 | 82 | 563 | pp. | fest | keine |
| ne | frei | 22.6.61 3,5/3 rechts V-Span | 12 | frei | 3o | 4o | - | pp. | fest | keine |
| 9 rati- Ein- kung .i.H. | frei | 1o.2.58 5/4 rechts V-Zahradnicek | In 2. Sitzung nach 9o Tg. Extraktion d. Marknagels nach Rotationsosteotomie; Entlassung nach 2o1 Tg.; Kniebeweglichkeit frei | | | | | gering-ge Wund-eiterung | - | - |
| 3.61 ibri- i re. | frei | 27.1.64 9/6,3 links Stufen-Draht | 25 | frei | 35 | 56 | - | pp. | fest | 2.2.65 Spananlagerung wegen Pseudoarthrose! |
| 6 talare hrodese 1.58 Bein- . re. | frei | 17.1.6o 4,5/3 links V-Span | 14 | frei | 35 | 75 | 73o | pp. | fest | keine |
| 46 h-Ost. 48 H- f-Res. 53 lukt.Ost. | 18o/ 6o | 2.12.63 5/3 links V-Stell-schraube-subtrochantär | 58 | 18o/ 7o | 65 | - | - | pp. | fest | keine |

2. Bildmaterial

zu Fall 18, Seite V

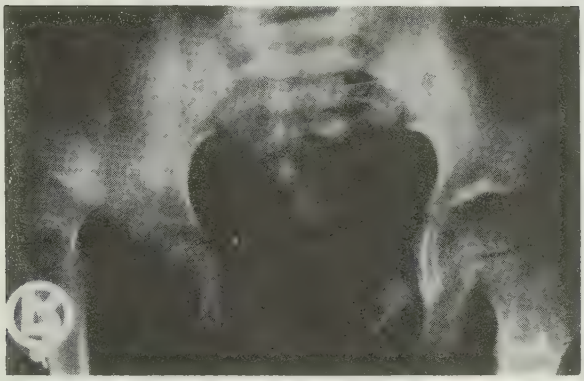

Abb. 1a. Angeborene Hüftluxation rechts vor der operativen Hüfteinrenkung

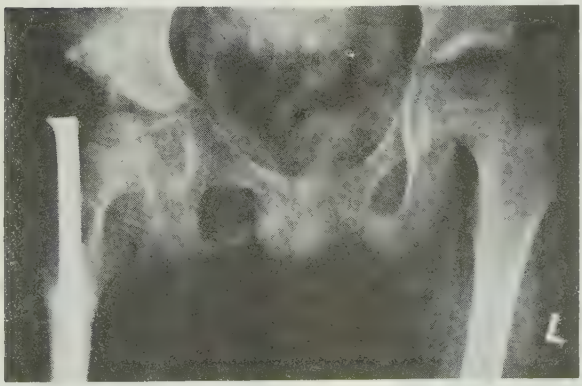

Abb. 1b. Zustand nach der Verkürzungsosteotomie rechts um 2 cm (3 Mon. nach der Operation)

zu Fall 21, Seite V

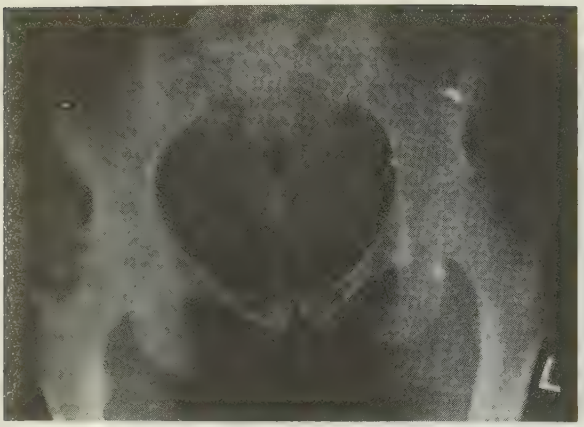

Abb. 2a. Unterschenkeldurchschuß rechts; Beckenschiefstand und Ausgleichskoliose

Abb. 2b. Zustand nach Verkürzungsosteotomie links um 5,5 cm; Z-förmige Osteotomie mit Spananlagerung und Drahtumschlingung (8 Mon. nach der Operation)

zu Fall 25, Seite VII

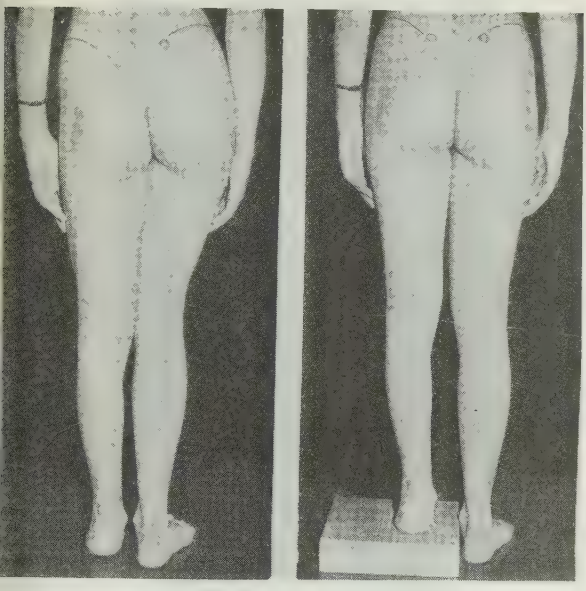

a) b)

Abb. 3. Beinverkürzung links um 5 cm infolge Poliomyelitis; Zustand vor der Operation.

a) ohne Ausgleich; Beckenschiefstand und statisch bedingte linkskonvexe Skoliose der LWS

b) Ausgleich des Beckenschiefstandes durch Brettchenunterlage von 5 cm.

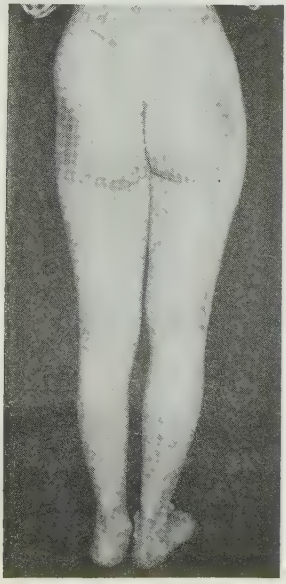

c)

Abb. 3c. Zustand nach der Verkürzungsosteotomie re um 3,5 cm.

zu Fall 42, Seite XI

Abb. 4a. Wachstumsstörungen an der rechten Tibia prox. u. dist. Verkürzung um 4,5 cm re.

Abb. 4b. Operationsbild. Unterschenkelverkürzung von 3 cm! Schräge Osteotomie mit Spananlagerung beiderseits

Abb. 4c. Zustand vor der Nagelextraktion (14 Mon. nach der Operation)

zu Fall 45, Seite XIII

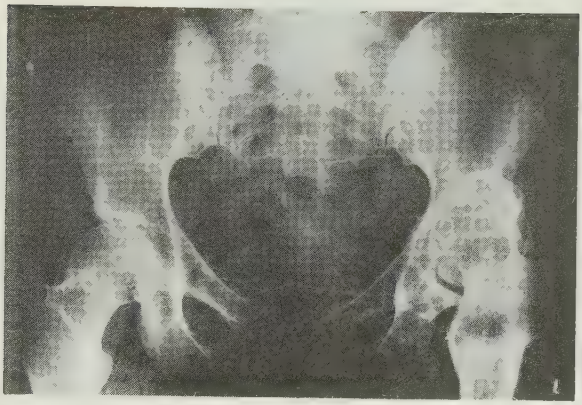

Abb. 5a. Zustand nach traumatischer Hüftluxation links; Beinverkürzung links von 4 cm

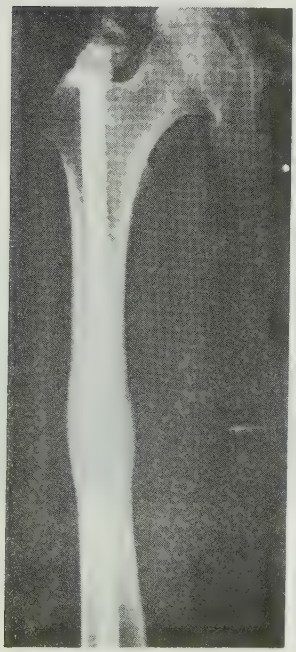

Abb. 5b. Zustand nach Verkürzung des rechten Beines um 4 cm (14 Monate nach der Operation)

Zu Fall 46, Seite XIII

Abb. 6a. Angeborene Hüftdysplasie beiderseits; Verkürzung des linken Beines von 3,5 cm Beckenschiefstand und leichte linkskonvexe Skoliose der LWS

Abb. 6b. Operationsbild; typische V-förmige Osteotomie mit Spananlagerung bds.

Abb. 6c. Zustand nach Resektion von 3 cm aus dem Femurschaft rechts (5,5 Monate nach der Operation). Gleichzeitiger Ausgleich der vorher bestandenen Antetorsion.

## C) ERGEBNISSE und DISKUSSION

In der Orthopädischen Klinik München wurden vom Jahr 1955 ab 50 Verkürzungsosteotomien durchgeführt. Die Indikation zur Operation ist in den meisten Fällen wegen der bestehenden oder zu erwartenden irreversiblen statischen Veränderungen des Bewegungsapparates gegeben.

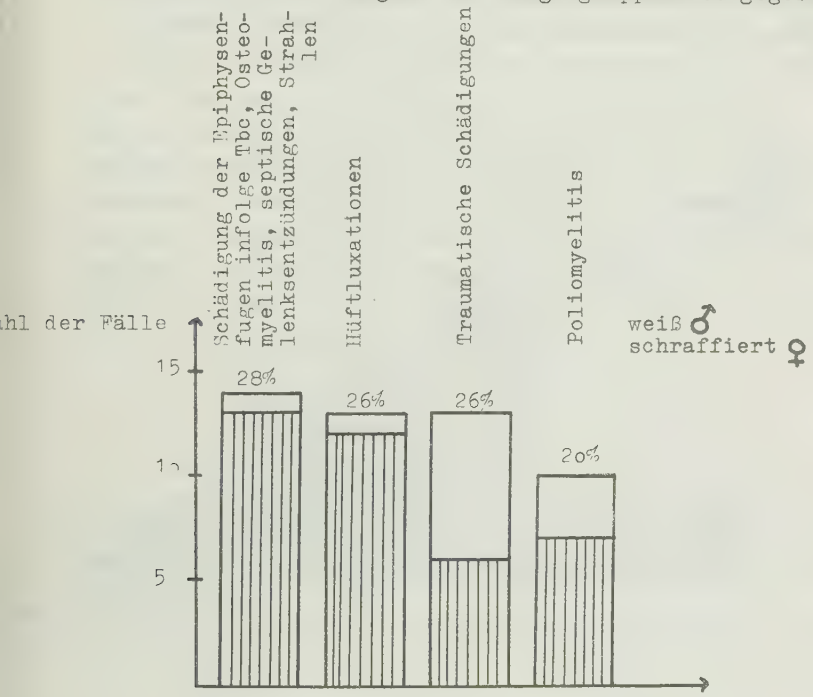


Fig. 1 Ursachen der Beinverkürzungen

Das günstigste Alter, in dem man eine Verkürzungsosteotomie durchführen sollte, liegt laut Fig. 1 zwischen 15 und 25 Jahren, d.h. in den Altersstufen, in denen

das Wachstum abzusehen oder bereits abgeschlossen ist. Sonderfälle sind die Patienten mit jeweils 7 Jahren. Hier zeigt es sich, daß angeborene Hüftluxationen, die sich den konservativen Behandlungsmethoden widersetzen, durch Verkürzungsosteotomie des erkrankten Beines einzurenken sind. Man sollte diese Operation möglichst früh durchführen, nämlich in einem Alter, in dem zu erwarten ist, daß sich Kopf und Pfanne, auch wenn unvollständig ausgebildet, durch das funktionelle Einspielen und die Beanspruchung noch anzupassen vermögen.

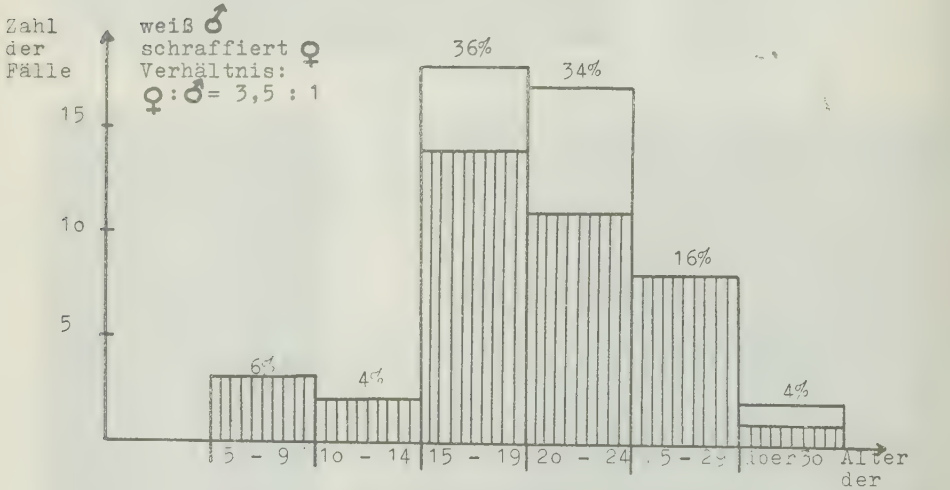


Fig. 2 Alters- und Geschlechtsverteilung

52 % aller Patienten kamen mit statisch bedingten Ausgleichsskoliosen. Ein genu recurvatum trat in 6 % aller Fälle auf. 31 Patienten waren schmerzfrei und unterzogen sich der Operation aus kosmetischen Gründen (Tabelle 1).

Tabelle 1 - Folgende Ursachen führten die Patienten zum Arzt:

| Gesamtzahl | Kreuzschmerzen, Gelenkbeschwerden, anderweitige Beschwerden | Kosmet. Gründe |
|---|---|---|
| 50 | 19 | 31 |
| 100 % | 38 % | 62 % |

In 78 % der Fälle führten die schweren Veränderungen des statischen Bewegungsapparates dazu, daß sich die Patienten bereits anderen Operationen, wie z.B. Varisierungs-, X- und O-Bein-Osteotomien usw. unterziehen mußten. Daraus ist zu ersehen, daß die Operationen zum Ausgleich von Beinlängendifferenzen häufig nur eine Etappe sind zur Wiederherstellung oder Besserung der Statik und Beweglichkeit.

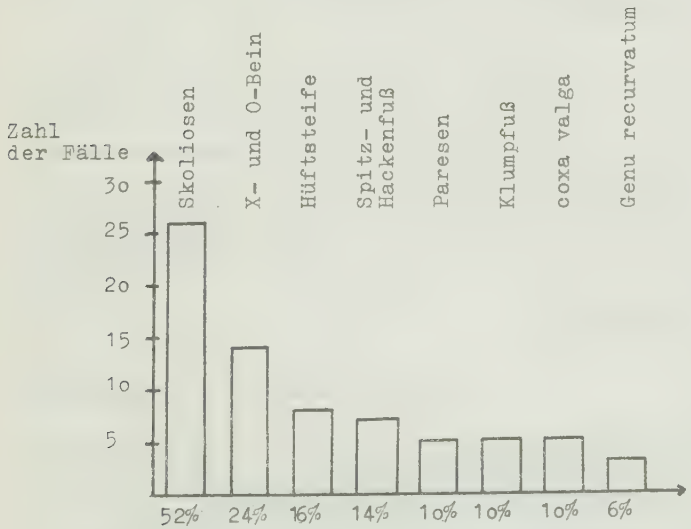


Fig. 3 Übersicht über zusätzliche Veränderungen am Skelett

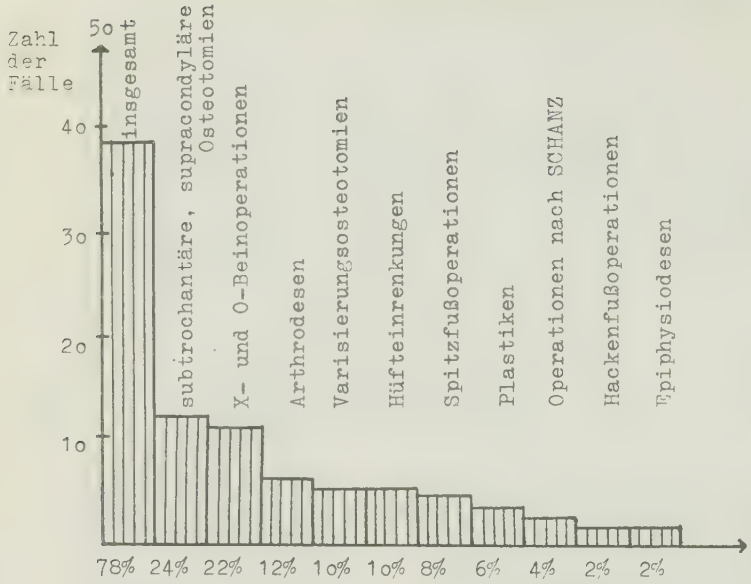


Fig. 4 Übersicht über Operationen, welche vor der Verkürzungsosteotomie durchgeführt wurden

Die durchschnittliche Beinlängendifferenz betrug 6,6 cm, wobei 2 cm die geringste und 16 cm die größte Differenz ausmachten. Die vorgenommenen Verkürzungen bewegten sich

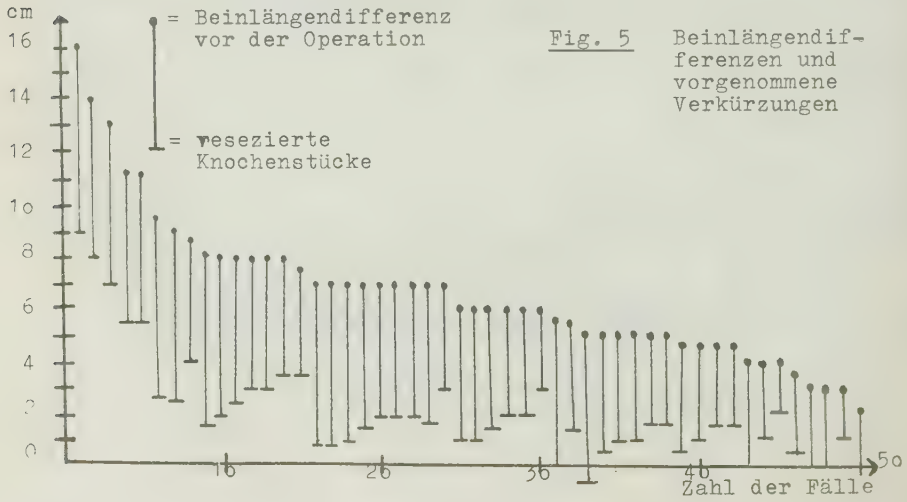


Fig. 5 Beinlängendifferenzen und vorgenommene Verkürzungen

zwischen 2 und 7 cm. Bei der Verkürzungsosteotomie muß soviel reseziert werden, daß der Erfolg im Verhältnis zu dem relativ großen Eingriff steht. Es hat also wenig Sinn, bei einer Beinlängendifferenz von z.B. 7 cm nur 3 cm zu resezieren: andererseits wird es bei zu großer Längendifferenz (Fall Nr. 6) unmöglich sein, die gesunde Seite um den gleichen Betrag zu verkürzen, d.h. einen vollständigen Ausgleich zu erzielen, da einmal der Tonus der Muskulatur dies nicht zuläßt, zum andern die Schaftverhältnisse des Femurs die Resektion eines solch großen Knochenstückes nicht erlauben. Zu erwägen wäre hier eine sog. kombinierte Osteotomie (M. LANGE), d.h. eine gleichzeitige Verlängerung des erkrankten Beines um die Länge des auf der anderen Seite resezierten Stückes, wie es bei Fall 41 mit Erfolg durchgeführt wurde.

Es ist auch zu bedenken, daß die Verkürzungsosteotomie ein Eingriff ist, der den Patienten verkleinert. Nach Befragung nahmen die Patienten jedoch, im Hinblick auf den zu erwartenden Erfolg, eine Verkleinerung ihrer Körpergröße gerne in Kauf. An dieser Stelle sei ein weiterer Sonderfall (Fall 42) erwähnt: der linke und rechte Femur hatten die gleiche Länge, so daß die Verkürzungsoperation an dem zu langen Unterschenkel vorgenommen werden mußte; diese Operation verhinderte es, daß die beiden Knie auf verschiedene Höhen zu stehen kamen.

Tabelle 2. Operationsergebnisse

| Gesamtzahl | Todesfälle | Amputationen | Wundheilung | | Fistelbildung | Sequestarbildung |
|---|---|---|---|---|---|---|
| | | | p.p. | p.s. | | |
| 50 | - | - | 48 | 2 | 3 | 1 |
| 100 % | - | - | 96 % | 4 % | 6 % | 2 % |

Tabelle 3 Operationsergebnisse (Fortsetzung)

| Gesamtzahl | stark verzögerte Callusbildung | Pseudoarthrosen gesamt | Pseudoarthrosen operiert | Dauer bis zur Belastung der Osteotomie (in Tg.) | | Gipsfixierung in Wochen | Marknagelentfernung nach ....Monaten | Durchschnittlich stationärer Aufenthalt in Tagen | |
|---|---|---|---|---|---|---|---|---|---|
| | | | | Fälle m. Störung. | Fälle o. Störung. | | | Fälle m. Störungen | Fälle o. Störung |
| 5o | 5 | 3 | 3 | 77,5<br>im Durchschnitt 63,4 Tagen | 49,4 | 7<br>Kürzester Fall 49:2<br>Längster Fall 14:18 | 17<br>Kürzester Fall 24:6 1/2<br>Längster Fall 11:41 | lol,4 (34 Fälle)<br>im Durchschnitt 83,5 Tage | 65,6 (13 Fälle) |
| loo % | lo% | 6% | 6% | - | - | - | - | - | - |

Völlige Mißerfolge blieben aus. Nach Tabelle 2 verlief die Wundheilung ohne nennenswerte Störungen. Auftretende Infektionen (2 x) waren mit Antibioticas und Spüldrains zu beherrschen. Die Ursachen der verzögerten Callusbildung und des Auftretens von 3 Pseudoarthrosen, wie es in insgesamt 8 Fällen beobachtet wurde, lagen z.T. in mangelhafter Adaption der Osteotomieflächen (stufenförmige Osteotomie) begründet, zum anderen Teil in Anwendung eines zu dünnen Küntscher-Nagels. Dabei kam es einmal zum Bruch des Nagels. Die Konsolidierung der

Tabelle 4 - Beweglichkeit in Knie und Hüfte auf Seite der durchzuführenden Operation praeoperativ

| Gesamtzahl | Hüfte eingeschränkt | Knie eingeschränkt | Knie + Hüfte frei |
|---|---|---|---|
| 50 | 4 | 2 | 47 |
| 100 % | 8 % | 4 % | 94 % |

Osteotomie erfolgte auch nach Einbringen eines stärkeren Marknagels in üblicher Weise. Die Gipsabnahme erfolgte im Durchschnitt nach 43 Tagen, wobei im günstigsten Fall nach 14 Tagen, im schlechtesten nach 125 Tagen die ersten Bewegungsübungen stattfinden konnten. Nach durchschnittlich 63 Tagen konnten die Patienten belasten. Der stationäre Aufenthalt betrug laut Tabelle 3 im Durchschnitt 83 Tage. Ein "Sudeck" war in keinem der Fälle zu beobachten.

Die Nachuntersuchung, die schriftlich mit Fragebogen durchgeführt wurde, zeigte laut Angaben der Patienten, daß die durchgeführten Verkürzungsosteotomien keine wesentlichen Beeinträchtigungen der Hüft- und Kniefunktionen und keine nennenswerten Komplikationen hinterließen.

Tabelle 5 - Nachuntersuchung

| Gesamtzahl d. Fälle | Nachuntersuchte Fälle | Durchschn. Zeitdauer zwischen Op.tag u. Nachuntersuchgs-Tag | Beweglichkeit Hüftgelenk | | Beweglichkeit Kniegelenk | | Arbeitsfähigkeit | |
|---|---|---|---|---|---|---|---|---|
| | | | frei | eingeschränkt | frei | eingeschränkt | voll | eingeschr. |
| 50 | 34 | 3 Jahre | 30 | 4 | 26 | 8 | 27 | 4 |
| 100% | 68% | Fall 13, 18, 50: 10 Monate; Fall 33: 8 Jahre | 60% | 8% | 52% | 16% | 54% | 8% |

Fall 29, 30, 37, 39 liegen noch oder wieder stationär.

Über die Arbeitsfähigkeit der Fälle 18, 24, 32 läßt sich noch nichts aussagen, da die Patienten erst 8 bzw. 11 bzw. 13 Jahre alt sind.

Tabelle 6 - Nachuntersuchung (Fortsetzung)

| Nachuntersucht wurden von 50 Pat. | Davon hatten Beschwerden praeoperativ | Davon waren postoperativ völlig beschwerdefrei | Eine wesentl. Besserung der Schmerzen konnte nicht erzielt werden bei |
|---|---|---|---|
| 34 Pat. | 19 Pat. | 17 Pat. | 1 Pat. (Fall 3,11) |

Fall 11:

Die Patientin kam relativ spät zur Operation. Die sekundären Veränderungen waren bereits so weit fortgeschritten, daß eine wesentliche Besserung der Schmerzen nicht erzielt werden konnte.

Fall 3:

Es handelte sich um eine coxa vara rechts und um eine Verkürzung rechts von 7 cm. Es wurde zuerst eine Valgisierungsosteotomie rechts zur Normalisierung der Hüftgelenksstatik durchgeführt. 6 Wochen später, bevor noch eine exakte klinisch-funktionelle Feststellung der durch die Valgisierung eingetretenen Verlängerung möglich war, wurde das linke Bein um 6 cm verkürzt. Jetzt besteht eine Differenz von 2 cm zugunsten des rechten Beines. Daraus kann man die Schlußfolgerung ziehen, daß es bei kombinierten Eingriffen, die die Länge beider Beine betreffen, günstiger ist, die Operationen in größerem zeitlichen Abstand durchzuführen. Man muß erst den Erfolg und das Ausmaß des ersten Eingriffes voll beurteilen können, bevor man entscheidet, wann und wieviel reseziert werden soll.

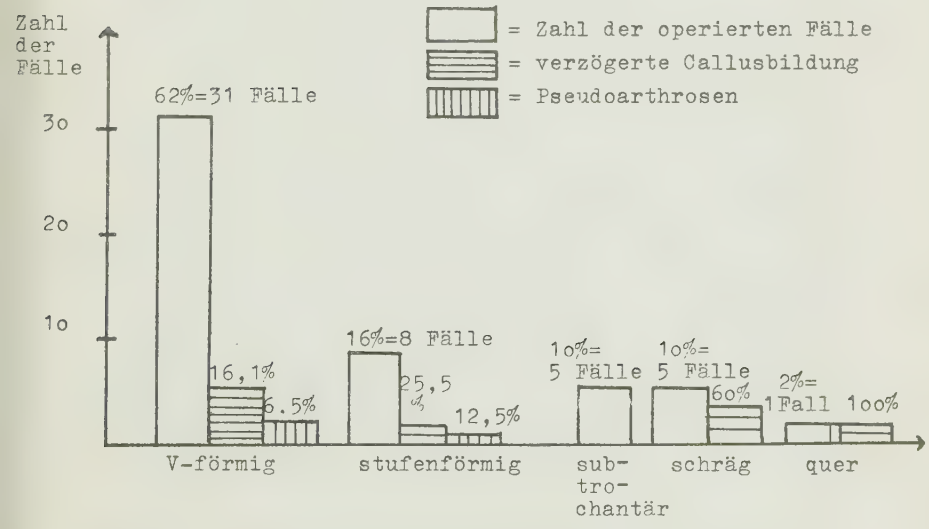


Fig. 6 Übersicht über die verschiedenen Operationstechniken und deren Komplikationen

Die Resektion wurde nach verschiedenen Methoden durchgeführt. Am häufigsten fand dabei die V-förmige Osteotomie mit und ohne Spananlagerung Verwendung, wobei die angelegten Späne offensichtlich meistens keinen größeren Einfluß auf die knöcherne Konsolidierung nahmen. In 5 Fällen wurde bei dieser Methode eine verzögerte Callusbildung beobachtet, in 2 Fällen Pseudoarthrosen (6 %). Bei der stufenförmigen Osteotomie, meistens mit Spananlagerung und Drahtumschlingung durchgeführt, wurden 2 Fälle mit verzögerter Callusbildung und eine Pseudoarthrose festgestellt, d.h. bei 38 % der Fälle, welche mit dieser Methode operiert wurden, traten schwache Störungen bei der Knochenheilung auf. Bei der subtrochantären Osteotomie, welche in 5 Fällen ausgeführt wurde, waren keine Komplikationen festzustellen. Die schräge und die quere Osteotomie waren ein totaler Mißerfolg. Bei Betrachtung dieser Ergenisse muß doch gesagt werden, daß die V-förmige Resektion und Verzahnung die größte Aussicht auf Erfolg in Hinsicht auf die schnelle und gute knöcherne Konsolidierung bietet. Ebenso ist die subtrochantäre Osteotomie mit Marknagelung oder Laschennagelfixierung eine gute Methode zur Operation von angeborenen Hüftluxationen. Abzulehnen ist die schräge und die quere Osteotomie wegen der Gefahr der schlechten Fixierung und der postoperativen Komplikationen. Leider gibt es noch kaum größere Untersuchungen anderer Autoren, welche einen Vergleich mit den hier angeführten Beobachtungen gestatten. THOMPSON, STRAUB und CAMPELL berichteten 1954 von 51 Verkürzungsosteotomien, die im Zeitraum von 1938-1952 durchgeführt wurden. 40 Fälle wurden mit schräger Osteotomie und Schraubenfixation behandelt, bei 11 Fällen verwendete man die quere Osteotomie und Fixation mit KÜNTSCHERnagel. In der 1. Gruppe waren 3 Nachoperationen notwendig, in der 2. Gruppe dagegen waren bei 11 Patienten

12 Nachoperationen erforderlich auf Grund von mangelhafter Fixation (Bruch, Verbiegung, schlechter Sitz des Nagels). In 4 Fällen wurde ein genu recurvatum festgestellt, in 1 Fall gab es eine Pseudoarthrose und ein weiterer Fall hatte einen Verlust der aktiven Streckung für 6 Monate. Auf Grund dieser Tatsachen lehnen THOMPSON et al. ebenfalls die quere Osteotomie ab. SLEE aus Hereford/England stellte eine Arbeit über die Verkürzungsosteotomie des Beines zusammen und konnte an Hand von 53 Fällen, welche von verschiedenen Chirurgen behandelt wurden, ähnliche Ergebnisse beschreiben. Inbegriffen sind dabei 19 Fälle von Tibiaverkürzungen. Es wurden dabei verschiedene Techniken angewandt, wobei die Schraubenfixation ebenfalls der Marknagelung nach KÜNTSCHER vorgezogen wurde. Die erreichten Verkürzungen betrugen 3,2 - 8,4 cm am Femur und 4,5 - 5 cm an der Tibia. Die Tonisierung der Muskulatur machte postoperativ keine Schwierigkeiten. Die Ergebnisse zeigten ebenfalls, daß die Verkürzungsosteotomie ein sicheres Operationsverfahren geworden ist.

## D) ZUSAMMENFASSUNG

Bei der vorliegenden Arbeit handelt es sich um die statistische Erfassung und Auswertung der in der Orthopädischen Klinik München-Harlaching durchgeführten Verkürzungsosteotomien. Die Verkürzungsosteotomie ist keine lebensrettende, sondern eine das Leben erträglich gestaltende Operation. Sie nimmt sich die Erhaltung und die Wiederherstellung der normalen Statik, d.h. die Korrektur der vorhandenen oder zu erwartenden sekundären Veränderungen des Bewegungsapparates zum vornehmlichen Ziel. Sie ist hiermit auch eine prophylaktische Maßnahme. Dank der KUNTSCHER-Nagelung ist die Verwendung eines Beckenbeingipses auf verhältnismäßig kurze Zeit beschränkt, wodurch die Funktion der Hüft- und Kniegelenke sich rasch wieder normalisieren können. Die V-förmige Resektion und Verzahnung ist dabei bis jetzt die sicherste Methode. Die Betrachtung der Ergebnisse ergibt keinen Anhaltspunkt für eine negative Beurteilung, sondern es darf abschließend gesagt werden, daß die Verkürzungsosteotomie mit Hilfe der KUNTSCHER-Nagelung bei größeren Beinlängenunterschieden eine wirksame Operationsmethode geworden ist.

Die Arbeit wurde in der Orthopädischen Klinik München (Direktor Prof. Dr. M. LANGE) durchgeführt.

Mein besonderer Dank gilt Herrn Priv.-Doz. Dr. K. VIERNSTEIN für die Überlassung des Themas und die jederzeit freundlich gewährte Hilfe.

## F) LITERATURVERZEICHNIS


1) ALTAV, H.: Verkürzungsosteotomie, Zeitschr. f. Orthop. Bd. 89, S. 83 / 1958.

2) BLOUNT, W.P., and CLARKE, G.R.: J. Bone and Joint Surg. 31-A: S. 464/ 1949.

3) BLOUNT, W.P.: Epiphysenwachstumsstörungen und ihre Behandlung, Verh. orthop. Ges. 1952, S. 197.

4) BÖHLER, J.: Verhütungen von Mißerfolgen bei Verkürzungsosteotomien des Oberschenkels mit dem Marknagel. Arch. orthop. Chir. 46: 436-438 (1954).

5) BÖHLER, L.: Technik der Knochenbruchbehandlung. Bd. II, Maudrich, Wien 1954.

6) CALVE, J., and GALLAND, M.: A New Procedure for Compensatory Shortening of the Unaffected Femur in cases of considerable Asymmetrie of the Lower Limbs (Fractures of the Femur, Coxalgia etc.). Am. J. Orthop. Surg. 16: 211-235, April 1918.

7) CAMTERA, U.: 32 casi di accorciamento dell'arto inferiore sano a scopo ortopedico: indicazioni, tecnica, resultati, Chir. d. Org. Movimento 17: 569-587/ 1933.

8) CANO, L.S., VALDES, E.: Losproblemes mecanicos y biologicos del enclavijamiento medular de Küntscher. Cirug. Apar. Locom. 2: 193 (1945)

9) DANIS, R.: Théorie et pratique de l'ostéosynthese. 12. Congr. Intern. Chir. London 1947, Brüssel 1948.

10) DEJARDIN; zitiert bei G. Küntscher: Praxis der Marknagelung, S. 9.

11) DEUTSCHLÄNDER, C.: Die Heine'sche Operation der Kontinuitätsverkürzung. Verh. deutsch. orthop. Ges. 6, S. 47/ 1907.

12) EHALT, W.: Das verkürzte Bein. Verh. deutsch. orthop. Ges., 47. Kongr. 1960, S. 451.

13) EHALT, W.: Behandlung der offenen Brüche der langen Röhrenknochen mit Einschluß der Behandlungsergebnisse. Maudrich - Wien 1938.

14) EISELSBERG, von: zit. bei P. GLAESSNER. Verh. orthop. Ges. 1907, S. 40.

15) EYRE & BROOK, A.L.: Bone-Shortening for Inequality of Leg Lengths. Brit. Med. J. 1951, S. 222 und S. 234.

16) FASSETT, F.J.: An Inquiry into the Practicability of Equalizing Unequal Legs by Operation. Am. I. Orthop. Surg. 16: 277-287, Sept. 1918.

17) FISCHER, A.W., REICH, H.: Wie steht es um die Gefahr der Osteomyelitis bei der Küntscher-Nagelung offener Frakturen? Zentralblatt f. Chir. 1943, S. 299.

18) GLAESSNER, P.: Die Kontinuitätsresektion der langen Röhrenknochen zur Ausgleichung von Verkürzungen. Verh. orthop. Ges. 1907, S. 39.

19) GROSPIE, F., STARZYK: Wiederherstell.-Chir.-Traum. - Bd. 38

20) GROVES, E.W.: An Adress on Sutare and Poise: The problem of Unequal Legs. British. Med. I. 2: 1-5/ 1931.

21) HACKETHAL, K.H.: Warum auch noch Bündelnagelung? Der Chirurg, 1963, Heft 12. S. 550.

22) HAGBERG, N., LINDSTRÖM, A.: Aspects of Epiphysiodesis. Act. orthop. scand. 1958, S. 69.

23) HOFFA, A.: Lehrbuch der orthopädischen Chirurgie. Stuttgart 1905. S. 863.

24) HOWORTH, M.B.: Leg-Shortening operation for Equalizing Leg Length. Arch. Surg. 44: 543-555/ 1942.

25) INGELRAUS, P., VENDEUVRE, A., Mlle. NIGOUL: Trois observations d'accourissement pour inégalité des membres inferieurs. Rev. d'Orthop. 34: 177-179/1948.

26) KÜNTSCHER, G., MAATZ, R.: Technik der Marknagelung, Thieme Vlg. Leipzig 1945.

27) KÜNTSCHER, G.: Die biologischen Gesetze der Knochenbruchheilung. Der Chirurg, 1961 Heft 6 und 7, S. 261 und S. 312.

28) KÜNTSCHER, G.: Die geschlossene Osteotomie der langen Röhrenknochen. Der Chirurg, 1962, Heft 6, S. 273.

29) KÜNTSCHER, G.: Mark-, Pinsel- und Bündelnagelung. Der Chirurg, 1963, Heft 3, S. 111.

30) KÜNTSCHER, G.: Praxis der Marknagelung. Stuttgart-Schattauer Vlg. 1962, S. 9.

31) LANGE, M.: Orthopädisch-chirurgische Operationslehre, I.F. Bergmann Vlg., München 1962/ S. 635.

32) LANGE, M.: Die operative Behandlung der mit starker Verkürzung oder Verkrümmung geheilten Oberschenkelbrüche. Verh. dtsch. orthop. Ges., 27. Kongr. 4, 492 (1932).

33) LANZ, T., Ritter von, WACHSMUTH, W.: Praktische Anatomie, 1. Bd. 4. Teil. Jul. Springer Vlg. Berlin 1938.

34) LEVEUF, J.: Results of Open Reduction of "True" Congenital Luxation of the Hip. I. Bone and Joint Surg. 30-A: 875-882/ 1948.

35) MAATZ, R.: Ergebnisse der Marknagelung (1939-1949). Springer-Vlg., Berlin 1951.

36) MC CARROLL, H.R.: Trials and Tribulations in Attempted Femorel Shortening. J. Bone and Joint Surg. 32-A: 133-142/ 1950.

37) MERKELBACH, F.: Verkürzungsoperationen an den unteren Extremitäten. Zeitschr. f. Orthop. 1949, Bd. 78, S. 396.

38) MOORE, I.R.: Tibial Lengthening an Femoral Shortening. Pennsylvania Med. I. 36: 751-755/ 1933.

39) MOORE, M.D.: Supra condylar Shortening of the Femur for Leg Length Inequality. Surg., Gynec., and Obstetr., 84: 1087-1094, 1947.

40) NES, van, C.P.: Ma technique actuelle de racourissement du femur sain pour inégalité langueur des membres inférieurs. Act. orthop. Belg. 1948/ S. 219.

41) OLLIER, L.: Traité des resèctions et des opérations conservatives qu'on peut pratiquer sur le système osseux. Bd. 2, S. 473. V. Masson, Paris 1888.

42) OMBREDANNE, L.: Sur les hutées ostéoplastiques de la hanche. Bull. Soc. Chir. Paris 53, 728 (1927).

43) PHALEN, G.S., CHATTERTON, C.C.: Equalizing the Loner Extremities. Clinical Consideration of Leg Lengthening versus Leg Shorthening. Surgery 12: 768-781/ 1942.

44) PHEMISTER, D.B.: Operative Arrestement of Longitudinal Growth of Bones in the Treatment of Deformities. I. Bone and Joint Surg. 15: 1, 1933.

45) RAISCH, O.: Marknagelung bei frischen Oberschenkelschußbrüchen. Der Chirurg, 1943, Heft 15, S. 381.

46) REICH, H.: Die Infektion und Regeneration des frischen Knochenbruchs unter besonderer Berücksichtigung der Marknagelung nach Küntscher. Zeitschr. f. Orthop., 1948, Heft 77, S. 97.

47) RETTIG, H.: Frakturen im Kindesalter. I.F. Bergmann Vlg. München 1957.

48) RETTIG, H.: Untersuchungen über die Reaktionen des Organismus auf die Marknagelung. Med. Diss. München 1947.

49) ROTH, H.: Schweiz. Med. Wochenzeitschrift, Bd. 75, S. 7 (1945)

50) ROYLE, N.P.: The Treatment of Inequality of Length in the Lower Limbs. Med. I. Austral. 1: 716-718/ 1923.

51) SCHEDE, Fr.: zit. bei GLAESSNER, S. 39.

52) SENFF, A.: Die Gefahren der Fettembolie bei der Marknagelung nach Küntscher. Zentralblatt f. Chir. 1950, Heft 75, S. 339.

53) SIANY, A.: Marknagelung und Blutbild. Arch. Orthop. und Unfallchirurgie 1944. S. 131.

54) SLEE: J. of Bone and Joint Surg. Nov. 1964, S. 797.

55) SORONDO, I., PINEIRO: Acortamiento quirérico de un miembro inferior su technica. Rev. Assm. Med. Argentina 62/ 73-77 (1948)

56) STOTZ, W.: Unsere Erfahrungen mit der Marknagelung nach Küntscher. Arch. Orthop. Chir. 1943, Heft 42, S. 392.

57) STRAUB, L.R., THOMPSON, T.C., WILSON, P.D.: The results of Epiphysiodesis and Femoral Shortening in Relation to Equalization of Lim Length. I. Bone and Joint Surg. 27: 254-266 (1945).

58) STREET, D.M.: One Hundred Fractures of the Femur Treated by Maens of the Diamond-Shaped Medullary Nail. I. Bone and Joint Surg. 33-A: 659-669 (1951).

59) STUCK, W.G., THOMPSON, M.S.: Complications of Intramedullary Fixation of Fracture of the Femur. Arch. Surg. 63: 675-686 (1951).

60) TITZE, A.: Erfahrungen bei der Korrektur jugendlicher Wachstumsstörungen. Zeitschr. f. Orthop. 1958, S. 88, Bd. 89.

61) THOMPSON, M.D., STRAUB, L.R., CAMPBELL, R.D.: An evolution of Femoral Shortening with Intramedullary Nailing. I. Bone and Joint Surg. 36-A: 43-56/1954.

62) WHITE, I.W.: Femoral Shortening for Equalization of Leg Length. I. Bone and Joint Surg. 17: 597-604/ 1935.

63) WHITE, I.W.: Overlapping Procedure for Shortening Bone Defects. Lectures on Reconstruction Surgery of the Extremities. Instructional Course Lectures. The American Academy of Orthop. Surgeons. 1944. Ann. Arber, I.W. EDWARDS, 1944.

64) WILSON, P.D., THOMPSON, T.C.: A clinical Consideration of the Methods of Equalizing Leg Length. Ann. Surg. 110: 942-1015/ 1939.

65) WITT, A.N.: Die operative Beseitigung größerer Beinlängendiskrepanzen. Monatszeitschr. f. Unfallheilkunde, Bd. 66, S. 438 (1963).

66) ZAHRADNICEK, I.: Beitrag zur Reposition der hohen angeborenen Hüftverrenkung. Arch. Klin. Chir. 180, S. 353 (1934).

# L e b e n s l a u f

Ich, Wolfgang Gernet, wurde als 3. Kind des Ministerialrates August Wolfgang Gernet und dessen Ehefrau Irene Gernet, geb. Rieger, am 17.6.194o in München geboren. Von 1946 - 1951 besuchte ich die Volksschule in München. Von 1951 - 196o besuchte ich das Humanistische Theresien Gymnasium in München, das ich im Juni 196o nach bestandener Reifeprüfung verließ.

Das Studium der Medizin begann ich im Wintersemester 196o an der Ludwig-Maximilians-Universität in München.

Am 31.12.1961 starb mein Vater.

Im Sommer 1962 legte ich das Vorphysikum ab und bestand das Physikum im Sommer 1963. Dem Staatsexamen unterzog ich mich im Sommer 1966 in München und beendete es im Dezember 1966.